「海―自然と文化」東海大学紀要海洋学部　第２巻第３号　25-36頁（2004）
Journal of The School of Marine Science and Technology, Vol.2 No.3 pp. 25-36, 2004

大豆油粕無魚粉飼料で飼育したニジマスに認められた腸管組織変性とレシチン添加の組織学的観察

鈴木伸洋*1・山本剛史*2

Histological Observations of Intestinal Degeneration of Defatted Soybean Meal Diet and Supplemental Effect of Soybean Lecithin for Fingerling Rainbow Trout, *Oncorhynchus mykiss*

Nobuhiro SUZUKI and Takeshi YAMAMOTO

Abstract

The feasibility of defatted soybean meal (SBM) based non-fish meal diets for fingerling rainbow trout *Oncorhynhcus mykiss* was investigated. A control diet composed mainly of fish meal and non-fish meal diet composed mainly of SBM and SBM supplemented with 3％ of commercial soybean lecithin were fed to the rainbow trout (10.4±0.2 g in Body weight) for 10 weeks at water temperature of 16±1°C. Essential amino acids were supplemented to the non-fish meal diets to attain the levels of the fish meal diet. The fish meal diet showed the best growth and protein utilization and lecithin supplementation had no positive effect on the growth and protein utilization. Although intestine of fish fed the SBM diet showed fatty degeneration, intestine of fish fed the SBM supplemented with 3％ of commercial soybean lecithin showed no fatty degeneration. These results suggest that supplementation of lecithin at 3％ to the SBM based non-fish meal diet is effective to improve digestion and absorption of fatty substance as polar lipids.

緒　言

ニジマスの魚粉代替飼料原料の利用性に関する報告は多くあるが，魚粉飼料と同等の成長や飼料効率等が得られる完全な代替原料で置換することに成功した事例はほとんどない．大豆油粕（SBM）や数種類の植物性原料の併用によって魚粉を完全に代替した飼料をニジマスに給餌した実験では，魚粉主体の飼料に比べて飼育成績が劣ることが報告されている（Dabrowski et al., 1989; Gomes et al., 1995; Adelizi et al., 1998）．一方，Kaushik et al.（1995）は濃縮大豆タンパク質（SPC）を主タンパク質源として，また，Watanabe ら（1997）は SPC，SBM，コーングルテンミール（CGM）およびミートミール（MM）の併用により，ニジマスの成長や飼料効率を損なうことなく魚粉を完全に代替することができたことを報告している．しかし，養魚用飼料への SPC の多用は魚に対する嗜好性や経済性の面からも検討が必要であることが指摘されている（渡邊, 1994; Medale et al., 1998）．

最近 Yamamoto ら（2002）は，市販のエクストルーダー処理した大豆油粕（ExSBM），CGM およびミートボンミール（MBM）を併用したニジマス稚魚用飼料が魚粉を完全に代替できることを明らかにした．しかし，現在は牛海綿状脳症（BSE）により，養殖水産動物用飼料への牛由来の MM および MBM の使用は一時的に禁止されている．また，我が国における魚粉の主原料であるイワシ類は年々その漁獲量が激減し，チリやペルーなどの外国からの魚粉の輸入に依存しているが，その原料の漁獲量がエルニーニョなどの気象変動に多く左右され供給量や価格の変動が激しい．このようなことから，多獲性魚類タンパク質の飼料原料への依存度を軽減するとともに，消費者の養殖水産物への食の安全を確保するためにも魚粉や MBM などを原料としない養魚用飼料の開発が重要になってきている．加えて，飼料の栄養素としてリン脂質は細胞膜の構成

2005年１月18日受理
＊1　東海大学海洋学部水産学科（Department of Fisheries, School of Marine Science and Technology, Tokai University）
＊2　水産総合研究センター養殖研究所玉城分室（Inland Station, National Research Institute of Aquaculture, Fisheries Research Agency）

成分として重要な物質である．一般的に養魚では成長率の向上を目的に魚油や植物性油を添加することが多いが，これらの油の精製の過程でリン脂質が除去されていることが多い．

本論文では，SPC や ExSBM より安価な市販の加熱処理済み SBM を主原料とした飼料を用いたニジマスの給餌試験において認められた腸管組織の変性とリン脂質としての大豆レシチンの添加が腸管組織の変性に与える効果について報告する．

材料と方法

供試魚　愛知県淡水養殖漁業協同組合より購入したニジマスの発眼卵を，養殖研究所玉城分室の室内飼育施設で孵化させ，市販のマス用配合飼料にタラ肝油を５％添加したものを給与して，試験開始まで水温約16℃で流水飼育した個体を用いた．

飼育条件　飼育試験には，塩化ビニル製の 25×60×35 cm の角型水槽（実質水量約40 ℓ）を各試験区に２水槽ずつ用いた．各水槽に供試魚を40尾前後収容して，市販のマス用配合飼料にタラ肝油を５％ 添加したものを給与して，試験開始まで１週間予備飼育した．飼育水は地下水を用い，各水槽に１分間当たり約３ ℓ の注水量で流水飼育した．試験期間中の水温は 16.0～16.9℃ の間であった．給餌は日曜日を除く１週間に６日間，１日２回，午前８時30分と午後４時30分に手撒きで丁寧に飽食するまで行った．昼間の照度は，約 500Lx で10L：14D の条件であった．試験開始時の平均個体体重は 10.2±0.6 g（初期平均密度約9.33）で，飼育期間は70日とした．

試験飼料　各試験区の試料組成を Table 1. に示した．飼料１はタンパク質源として北洋魚粉（粗タンパク質(CP)＝68%，粗脂肪(CF)＝９％）を主体とする対照飼料とした．飼料２はタンパク質源として魚粉を含まない無魚粉飼料であり，SBM（CP＝45%，CF＝２％）の割合で配合したもの，飼料３は飼料２の SBM の一部を３％大豆レシチン（和光純薬工業社製）で置換し，タウリン（和光純薬工業社製）を飼料１の含量に合わせて 0.14% 添加したものである．すべての飼料は乾物換算値で CP 含量が 40%，CF 含量が 15% になるように調整した．飼料中の CP のうち，半量は魚粉由来の脂質およびタラ肝油とし，残りの半量は MBM と植物性原料由来の脂質および大豆油とした．炭水化物源として植物性原料の少ない飼料１で

Table 1.　Formulation and proximate composition of the experimental diets

Diet	1	2	3
Ingredient (%wet weight)			
White fish meal (Crude protein (CP)＝68%)	49.30	0.00	0.00
Defatted soybean meal (CP＝45%)	0.00	45.58	45.58
Corn gluten meal (CP＝63%)	0.00	21.97	21.97
Wheat flour (CP＝16%)	27.00	12.00	12.00
Pollock visceral oil	2.33	6.91	6.91
Soybean oil	6.49	4.78	1.78
Soybean lecithin	0.00	0.00	3.00
Cellulose	6.72	0.33	0.00
Constant components*1	4.75	4.75	4.75
Arginine	0.00	0.45	0.45
Histidine	0.00	0.10	0.10
Isoleucine	0.00	0.26	0.26
Lysin HCl	0.00	1.68	1.68
Methionine	0.00	0.56	0.56
Tyreonine	0.00	0.36	0.36
Tryptophan	0.00	0.02	0.02
Valine	0.00	0.44	0.44
NEAA mix*2	3.41	0.11	0.00
Taurine	0.00	0.00	0.14
Proximate composition (dry matter basis)			
Crude protein (N×6.25%)	47.10	44.70	44.30
Crude fat (%)	15.60	15.60	15.50
Crude starch (%)	21.80	22.00	22.30
Ash (%)	9.50	6.00	6.10
Gross energy (MJ/Kg)	21.90	22.70	22.50

Diet 1; fish meal based control diet. Diet 2; defatted soybean meal diet based non-fish meal. Diet 3; defatted soybean diet supplemented with soybean lecithin. ＊1 Vitamine mix, 0.50; Choline chloride, 0.25; Mineral mix, 4.00. ＊2 Serine: Asparagine H_2O: Glutamine＝2:4:5

は小麦粉（CP＝16%，CF＝２%）の配合を多くして，他の飼料へは一定量の12%を配合した．飼料２と３の無魚粉飼料はYamamoto et al.（2002）に従って，必須アミノ酸を飼料中の消化吸収可能なアミノ酸含量に等しくなるように補足した．また，補足したアミノ酸の窒素含量を合わせるために，適宜非必須アミノ酸（セリン，アスパラギンおよびグルタミン）で調整した．これらの試験飼料はYamamoto et al.（2002）の方法で直径2.4mmのドライペレットに成型した．

組織標本の作成方法　各試験区の供試魚は，解剖前に胃内容物がほぼ消化される約36時間絶食させた．そして，0.01%の3-aminobenzonic acid ethyl ester（Sigma社製）で麻酔して解剖した．腸管の固定は解剖後の自己消化を極力防ぐために鈴木（1993）に準拠して行った．腸管の摘出部は胃の直後（十二指腸部），腸管の中央部（前中腸部）および肛門直前の直腸の３部位である．これらの部位の組織片を3mm大に細切して2.25%パラフォルムアルデヒド（0.2Mカコジル酸緩衝液でpH7.5に調整）と２%グルタールアルデヒドの混合液を用いて12時間以上４℃で固定した．その後，10%サッカロースを含んだpH7.5のカコジル酸緩衝液で10分間２回洗浄した．次いで，0.2Mカコジル酸緩衝液でpH7.5に調整した２%オスミウム酸で２時間，室温で固定した．そして，３分間蒸留水で組織片を洗浄した後50%エタノール中に保存した．これらの組織片を光学顕微鏡試料と透過型電子顕微鏡試料に２分した．光学顕微鏡試料は,常法にしたがってエチルアルコール系列で脱水，トリオールアルコールを通してパラフィンに包埋した．ミクロトームを用いて３～５μmのパラフィン切片を作成した．切片標本は，マイヤーのヘマトキシリン溶液（和光純薬工業社製）と１%エオシンＹ溶液（和光純薬工業社製）の２重染色，アザン染色およびズダン・ブラックＢ染色を適時施して観察した．電子顕微鏡試料は，エチルアルコール系列で脱水，プロピレンオキサイドを通してエポキシ樹脂（EPON812）に包埋した．ウルトラミクロトームを用いて超薄切片を作成した．切片標本は，酢酸ウラニルとクエン酸鉛の二重電子染色を施して，日立HU-12型電子顕微鏡を用いて観察した．

結　　果

光学顕微鏡観察

各試験区において，腸管の摘出部位別の組織変性の違いは認められなかった．魚粉給与区の前中腸部の組織像をFig. 1A，無魚粉給与区の前中腸部の組織像をFig. 1B，C，３%レシチン添加無魚粉給与区の前中腸部の組織像をFig. 1Dに示した．魚粉給与区の腸管は遊離表面に微絨毛が密生しており，粘膜上皮層に無数の小さな空胞とそれよりやや大型の粘液細胞が認められた．粘膜固有層には好エオシン性の細粒状物質が無数に認められた．これに対して，無魚粉給与区の腸管は，遊離表面に微絨毛は観察されず，粘膜層，粘膜固有層および緻密層に大小様々な液胞が存在し，これらの層の配列構造はほとんど崩壊していた．液胞は，大きさも形も不規則で，0.5～50μm程度の大きさ，形は円型から楕円の変形型まで様々であった．これらの液胞は，ズダン・ブラックＢで鮮明な黒藍色に染まる物質で内部が満たされていた．３%レシチン添加無魚粉給与区の腸管は，魚粉給与区の腸管の状態と同様に遊離表面に微絨毛が密生しており，粘膜上皮層に無数の小さな空胞とそれよりやや大型の粘液細胞が認められた．粘膜固有層には好エオシン性の細粒状物質が認められたが，その数は魚粉給与区に比べてはるかに少なかった．無魚粉給与区で認められたズダン・ブラックＢで染色されるような液胞は存在しなかった．

電子顕微鏡観察

魚粉給与区　腸管腔に面する粘膜細胞の遊離縁は，規則正しく密生する微絨毛に覆われ，微絨毛基底の細胞膜には顕著な陥入が多数に認められ，それが終網織の方向に移行して多数の小胞槽を形成していた．終網織下にはミトコンドリアに富んだ層が連続していた（Fig. 2）．粘膜上皮細胞の核の上方部では大小多数のライソゾームが密に分布し，同時にゴルジ体と粗面小胞体で構成されたゴルジ複合体が発達し，ゴルジ小胞槽にはライソゾームと同様な電子密度中程度の物質の産生が認められた（Fig. 3）．

無魚粉給与区　腸管の粘膜細胞層は全体的に電子染色性が不均一であった．腸管腔に面する粘膜上皮細胞の遊離縁にある微絨毛は発達が悪く，部分的に融解壊死を起こして消失していた．微絨毛基底の細胞膜の陥入はほとんど認められなかった．終網織下はミトコンドリアに富んでいたが，終網織から粘膜上皮細胞の核の上方部には不定形の大小様々な空胞が多数観察され，それが融合して大型化していた（Fig. 4）．粘膜上皮細胞の核の上方部ではライソゾームやゴルジ複合体などの細胞内小器官が存在したが，魚粉給与区に比べて著しく発達が悪かった．空胞内には二次的に膜構造が形成されて胞状を呈し，その中には電子密度の低い物質が満たされていることが認められた（Fig. 5）．また多くの場合，粘膜上皮細胞が融解壊死を起こした部分には，細胞質突起を有し，異質染色質に比較的富んだほぼ楕円形の大きな核と拡張した粗面小胞体槽とで細胞質の大部分を占める上皮性細胞が集合していた（Fig. 6）．

レシチン添加無魚粉給与区　腸管腔に面する粘膜細胞の遊離縁は，規則正しく密生する微絨毛に覆われ，微絨毛基底の細胞膜には顕著な陥入が多数に認められた．そして，その陥入が終網織の方向に移行して多数の小胞槽を形成していた．終網織下にはミトコンドリアに富んだ層が連続していた．遊離縁に開口した大型の杯細胞が多数認められた．魚粉給与区に比べてゴルジ体と粗面小胞体が少なく，ゴルジ小胞槽にはライソゾームと同様な電子密度中程度の物質の産生が認められるものの，小型のライソゾームが多

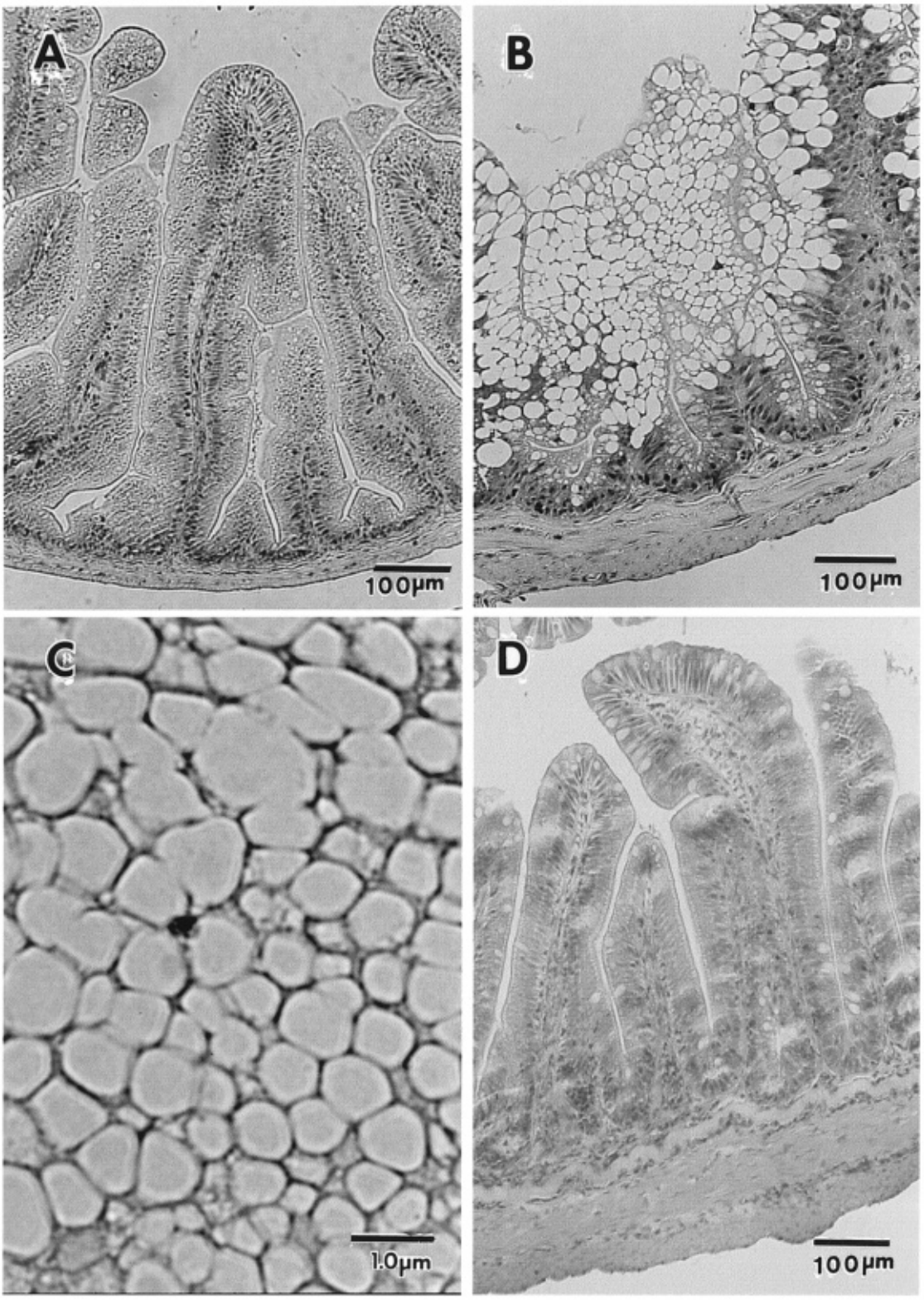

Fig. 1. Light micrographs of the antero-median intestine of fish fed different diets. A, intestine of fish fed fish meal based control diet. B, intestine of fish fed defatted soybean meal based non-fish meal (SBM) diet. C, polar lipids found in the epithelial cell of intestine of fish fed the SBM diet. D, intestine of fish fed the SBM diet supplemented with 3 % commercial soybean lecithin. A,B,D are hematoxyline and eosin-stained sections and C is Sudan black B-stained section, respectively.

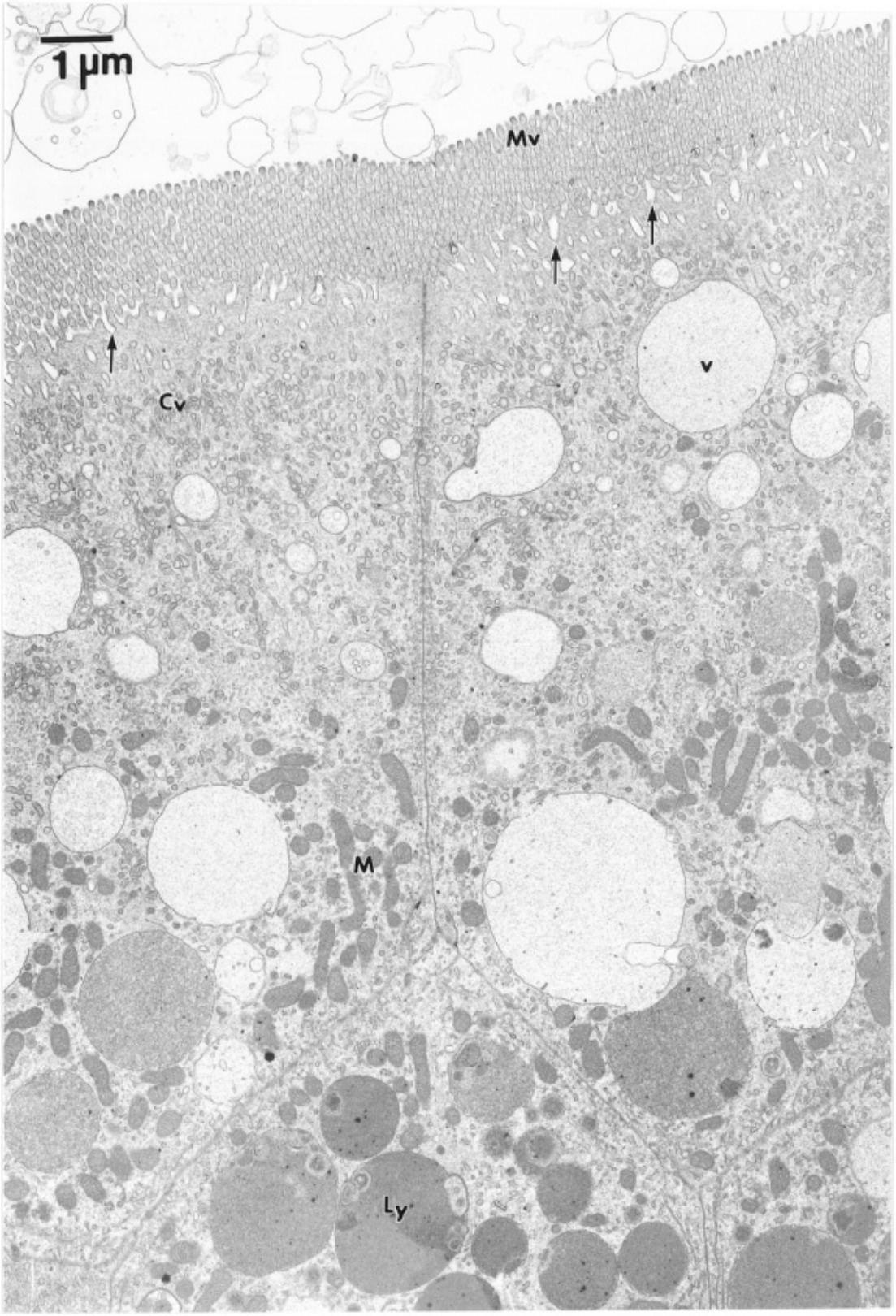

Fig. 2. Electron micrograph of apical portion of epithelial cell of intestine of fish fed fish meal based control diet. Cv, numerous coated vesicles. Ly, lysosome-like body. M, mitochondrion. Mv, tightly microvilli. v, vacuole. Arrows indicate vigorous pinocytotic invaginations in intermicrovillous plasma membranes.

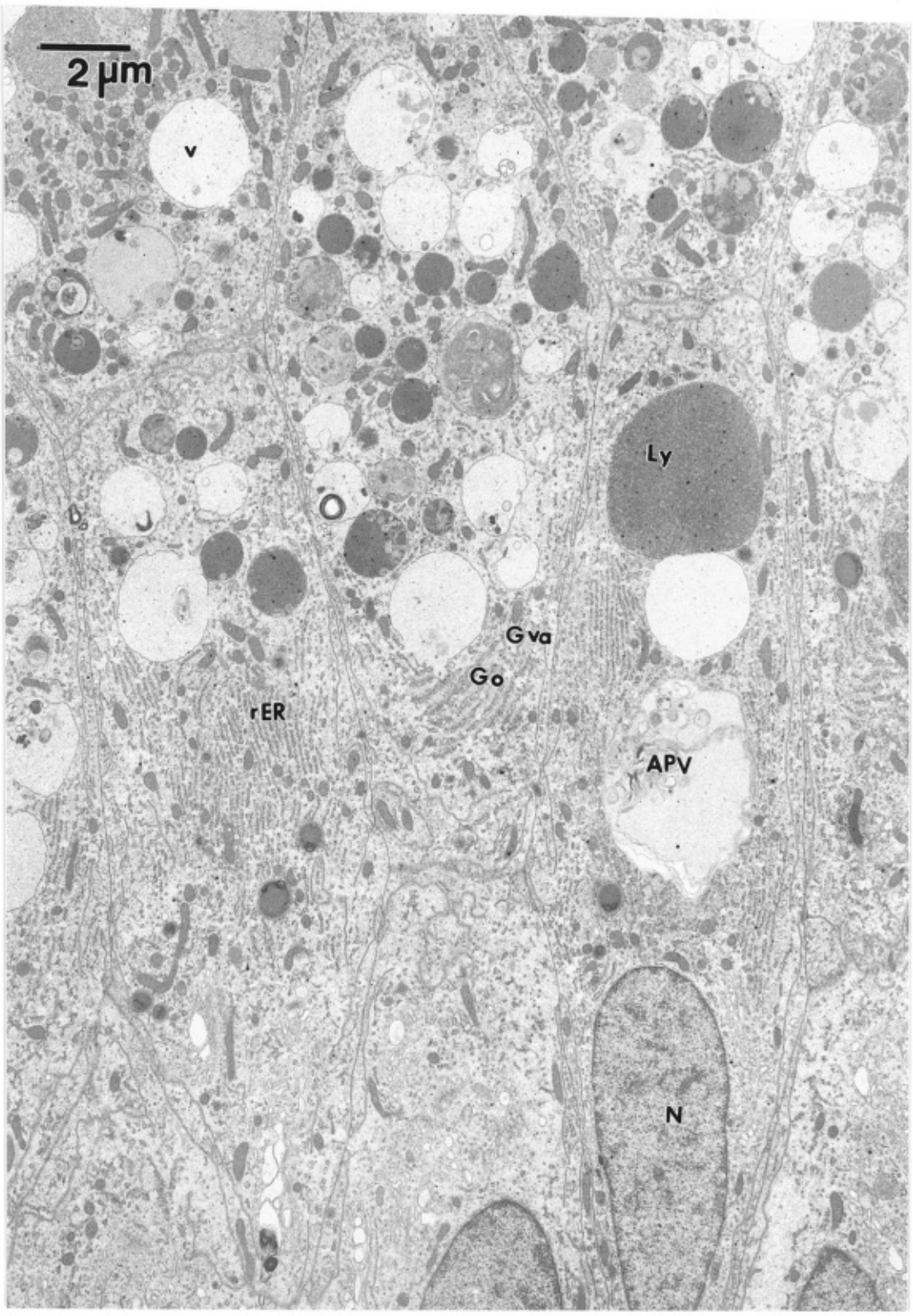

Fig. 3. Electron micrograph of infra-nuclear portion of epithelial cell of intestine of fish fed fish meal based control diet. APV, autophagic vacuole. rER, rough-surfaced endoplasmic reticula. Go, Golgi apparatus. Gva, Golgi vacuole. Ly, lysosome-like body. N, nucleus. v, vacuole.

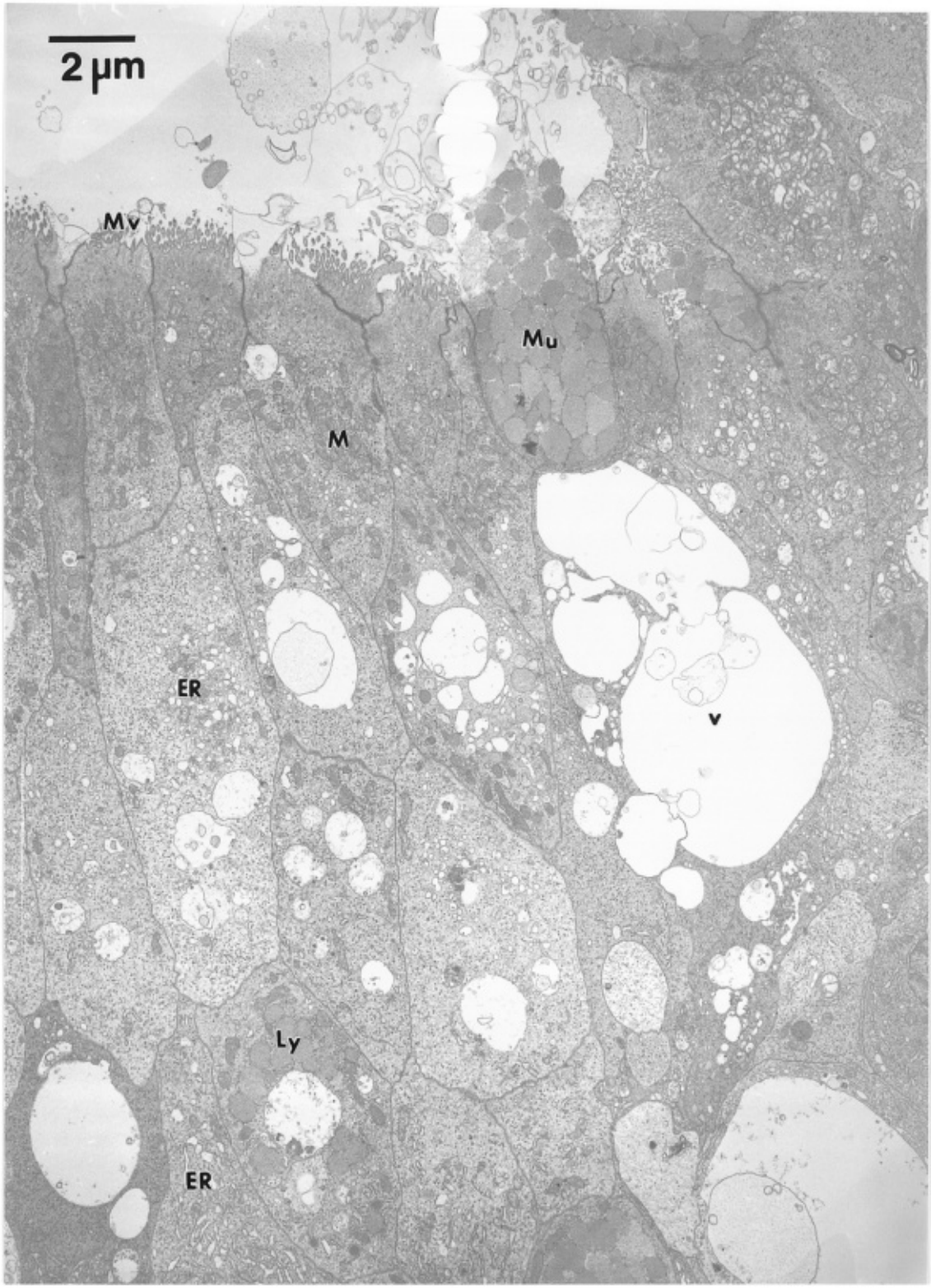

Fig. 4. Electron micrograph of apical portion of epithelial cell of intestine of fish fed the SBM diet. ER, endoplasmic reticula. Ly, lysosome-like body. M, mitochondrion. Mu, mucous cell. Mv, microvilli.

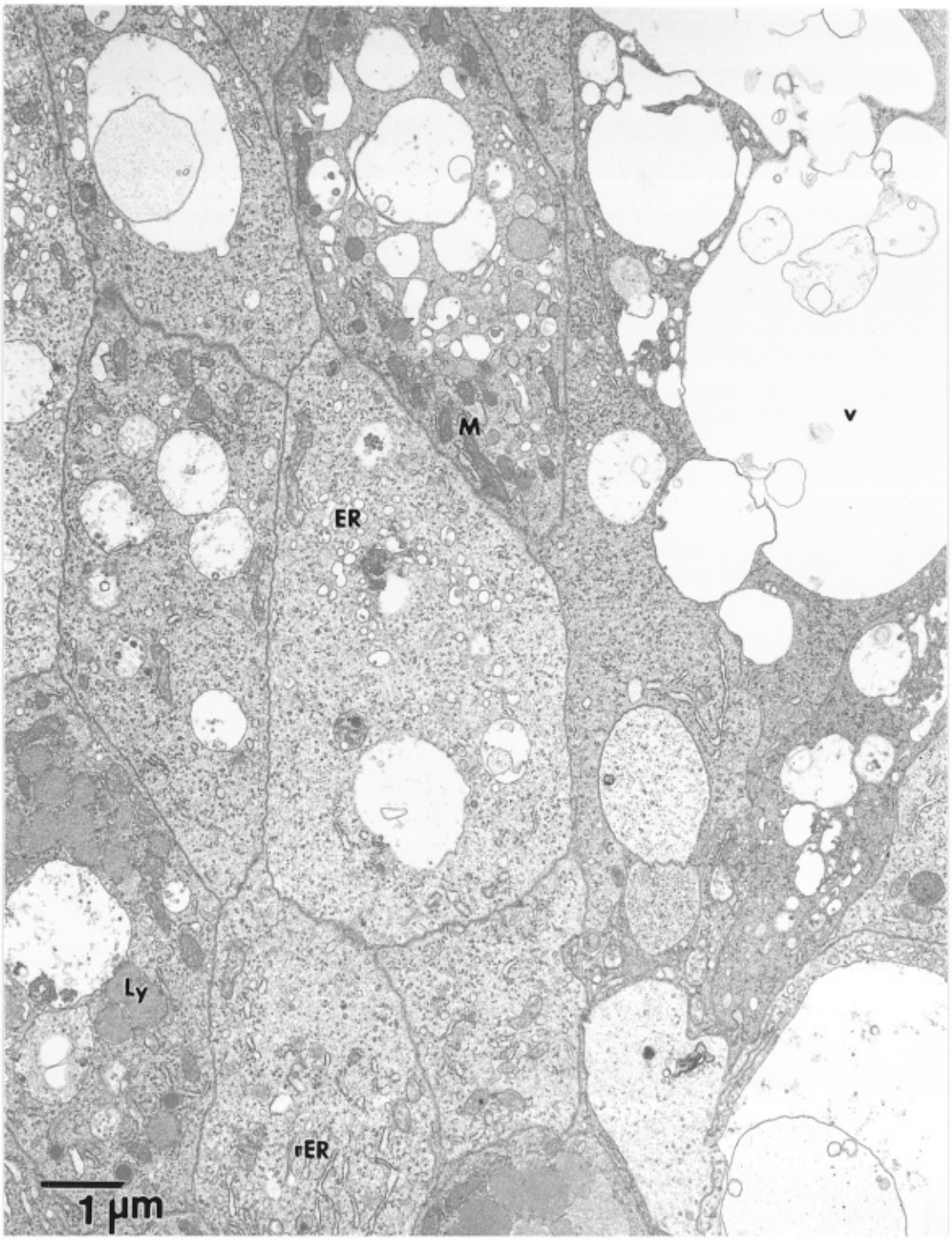

Fig. 5. Electron micrograph of infra-nuclear portion of epithelial cell of intestine of fish fed the SBM diet. ER, endoplasmic reticula. Ly, lysosome-like body. M, mitochondrion. rER, rough-surfaced endoplasmic reticula. v, vacuole.

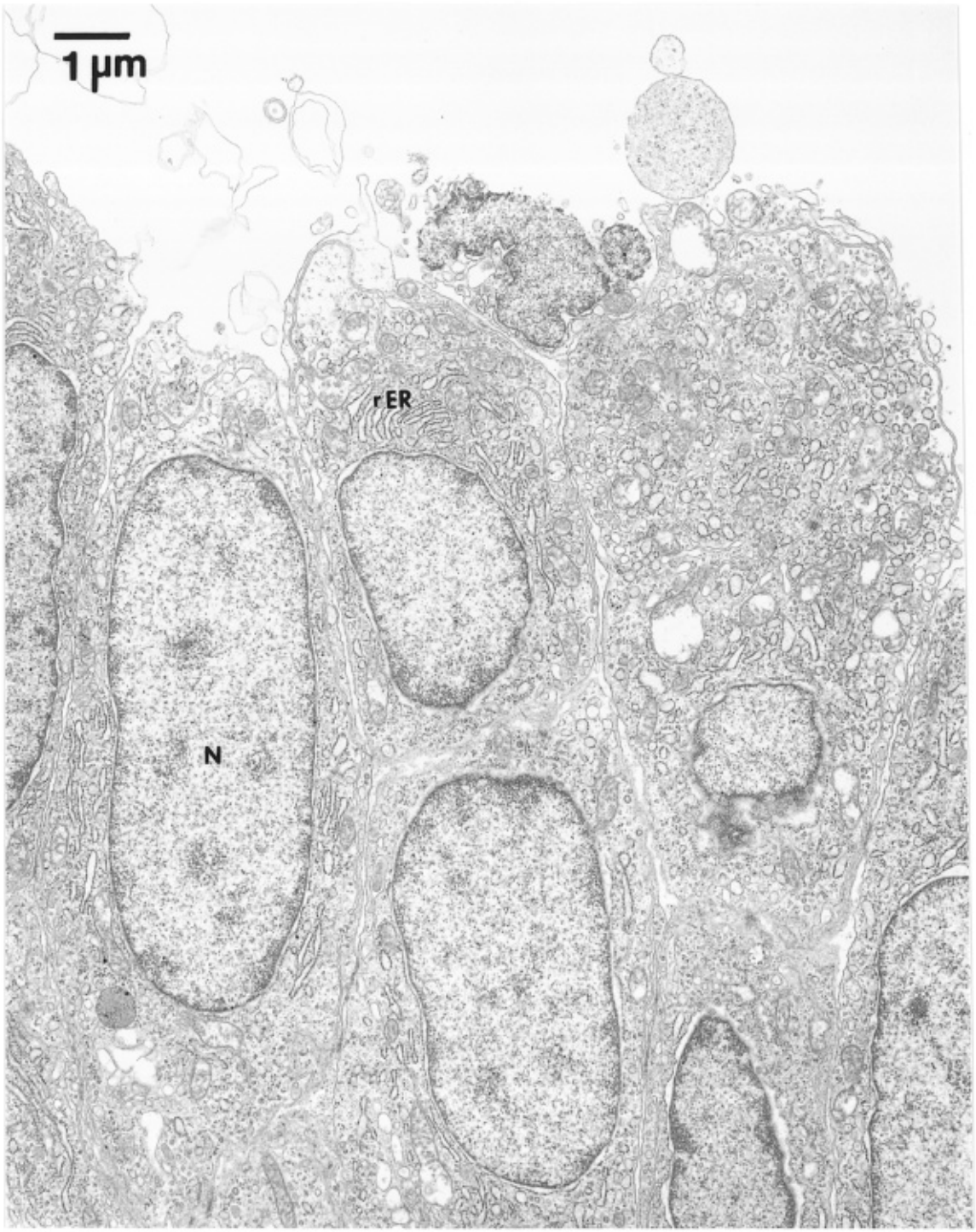

Fig. 6. Electron micrograph of hemocytotic cells found in apical portion of epithelial cell of intestine of fish fed the SBM diet. N, nucleus. rER, rough-surfaced endoplasmic reticula.

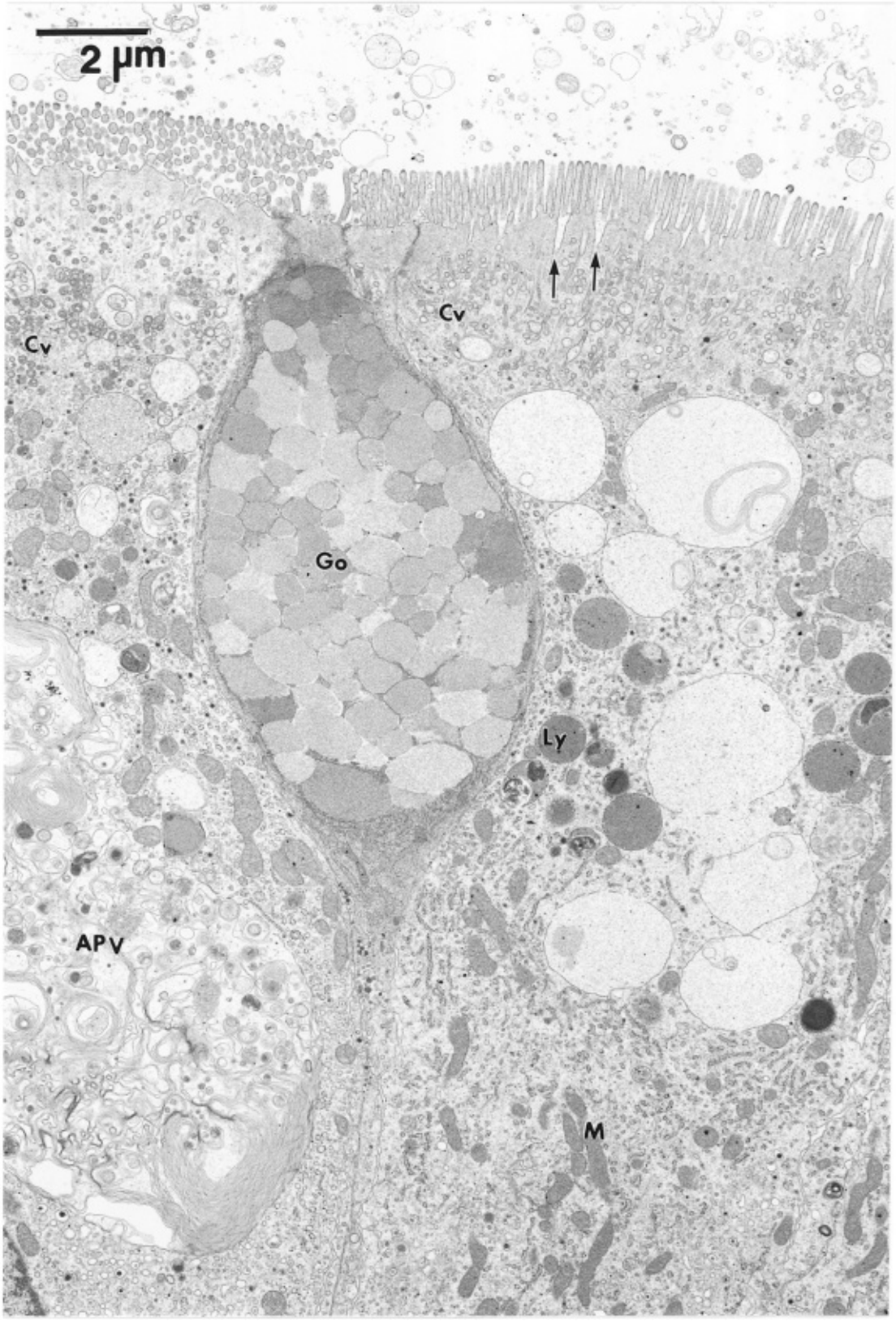

Fig. 7. Electron micrograph of apical portion of epithelial cell of intestine of fish fed the SBM diet supplemented with 3 % commercial soybean lecithin. APV, autophagic vacuole Cv, numerous coated vesicles. Go, Goblet cell. Ly, lysosome-like body. M, mitochondrion.

かった．電子密度が低い物質を含む大小の膜胞内には物質の消化像と考えられる線維状のリング構造やその残遺体が認められた（Fig. 7）．

考　察

大豆は商業的に最も重要なレシチン抽出植物の一つで，リン脂質の消化に関与する重要な物質であるフォスフォリピドを約2％含有する（Hertrampf, 1991）．未加熱処理のSBMにはトリプシン阻害剤が含まれているので，消化率を高めるためには加熱処理するのがよいとされている（北村，1973）．加熱処理済みのSBM飼料のニジマスの腸管には大きさも形も不規則でズダン・ブラックBで鮮明な黒藍色に染まる物質で満たされた大小様々な大きさの液胞が多数存在し，その腸管の一部は融解壊死していた．この液胞の多くはその脂肪性色素による染色性から脂肪滴と考えられたが，中性脂肪およびコレステリン脂肪や類脂肪等の脂質の同定にはナイルブルー染色法等の組織化学的方法による詳細な検討が必要であろう．

前中腸上皮細胞に認められる脂肪滴は仔稚魚の時期にのみ認められるもので（田中, 1972, Watanabe, 1982），成魚では脂質はリパーゼなどの加水分解酵素によって管腔内で細胞外消化を受け，低分子に分解された後，主に前中腸上皮細胞で濃度勾配に逆らって吸収されることが知られている（Fange and Grove, 1979）．腸管上皮細胞のゴルジ体槽およびライソゾームを含む細胞小器官系（Golgi-ER-Lysosome系）は，脂質の代謝に関係する重要な細胞内器官とされ，脂肪酸とグリセリンが中性脂肪に再合成される過程に関与するとされている（太田ら，1975）．また，腸管上皮細胞の核の上方域に集合したゴルジ体由来のライソゾーム顆粒は細胞内消化における酸性領域で働く加水分解酵素作用に関与すると推定されている（鈴木，1993）．無魚粉給与区の前中腸部ではライソゾームやゴルジ複合体などの細胞内小器官が魚粉給与区に比べて発達が著しく悪く，空胞内には二次的に膜胞構造が出現してその中は電子密度の低い物質で満たされていることが認められた．このようなことから，無魚粉給与区の前中腸部に認められた脂肪滴の蓄積と浸潤は脂質の消化異常によることが示唆された．また，粘膜上皮細胞が融解壊死を起こした部分の表面には細胞質突起をもった細胞が特異的に集合していた．光学顕微鏡観察において多くの場合，融解壊死を起こした粘膜上皮が部分的に正常な形態に修復されていることがみられることから，細胞質突起をもったこの細胞は細胞修復に関与するのかもしれない．

Yamamoto et al (2002) や Watanabe et al (1993) の報告では，SBMなどの代替飼料を配合すると摂餌率が増加するとされている．しかし，当該実験において，山本ら（2003）は魚粉給与区と比べて無魚粉区および3％レシチン添加無魚粉給与区の摂餌率に統計的な差（有意水準5％以下）がないために，後2者の可消化タンパク質の摂取率が低下するので，植物性タンパク質の単用は血液性状を悪化させると考えて，必須アミノ酸を補足したSBM主体飼料でも，摂餌性やタンパク質の消化吸収率およびそれを摂取したニジマスの血液性状等を改善する必要があることを指摘している．

Poston（1991）は大豆レシチンがニジマス稚魚の成長改善などに効果があることを報告しているが，当該試験では3％レシチン添加無魚粉給与区の摂餌率が特に悪く，飼育成績の改善効果はみとめられなかった（山本ら，2003）．しかしながら，当該試験のレシチンを添加しない無魚粉飼料区での腸管上皮細胞には肥大した脂肪滴が充満することによる脂肪変性が認められ，粘膜上皮最外層の一部が融解壊死していた．これに対して，レシチン添加によってゴルジ小胞槽にはライソゾームと同様な電子密度中程度の物質の産生が認められ，その膜胞内には物質の消化像と考えられる線維状のリング構造やその残遺体が認められたことから，この部分で脂質の消化が行われることで，粘膜上皮細胞の脂肪変性は認められなくなったものと考えられた．これらのことから，レシチン添加による飼育成績改善効果の評価には摂餌性を改善した飼料組成による追試が必要であると考えられる．

謝　辞

本研究を遂行するにあたり，魚の飼育を担当された元三重大学生物資源学部の鞍本裕子女史に厚くお礼申し上げます．

文　献

Adelizi, P. D., R. R. Rosati, K. Warner, Y. V. Wu, T. R. Muench, M. R. White, and P. B. Brown (1998): Evaluation of fish-meal free diets for rainbow trout, *Oncorhynchus mykiss*. Aquac. Nutr., **4**, 255-262.

Dabrowski, K., P. Poczyczynski, G. Kock, and B. Benger (1989): Effect of partially or totally replacing fish meal protein by soybean meal protein on growth, food utilization and proteolytic enzyme activities in rainbow trout (*Salmo gairdenerii*). New in vivo test for exocrine pancreatic secretion. Aquaculture, **77**, 29-49.

Fange, R. and D. Grove (1979): Digestion. In Fish Physiology, Vol. VIII. Bioenergetics and Growth (ed. by Hoar, W. S., D. J. Randell and J. R. Brett) Academic Press, New York, 169-260.

Gomes, E. F., P. Rema, and S. J. Kaushik (1995): Replacement of fish meal by plant proteins in the diet of rainbow trout (*Oncorhynchus mykiss*): digestibility and growth performance. Aquaculture, **130**, 177-186.

Hertrampf, J. W. (1991): Feeding Aquatic Animals with Phospholipids I. Crustaceans, No. 8, p. 5. Lucas Meyer, Hamburg, Germany.

Kaushik, S. J. , J. P. Cravedi, J. P. Lalles, J. Sumpter, B. Fauconneau, and M. Laroche (1995): Partial or total replacement of fish meal by soybean protein on growth, protein utilization, potential estrogenicd or antigenic effects cholesterolemia and flash quality in rainbow trout, *Oncorhynchus mykiss*. Aquaculture, **133**, 257-274.

北村佐三郎（1973）：飼料原料と配合飼料．橋本芳郎編．養魚飼料学．恒星社厚生閣．東京．p. 223．

Medale, F. T. Boujard, F. Vallee, D. Blanc, M. Mambrini, A. Roem, and S. J. kaushik (1998): Voluntary feed intake, nitrogen and phosphorus losses in rainbow trout (*Oncorhynchus mykiss*) fed increasing dietary levels of soy protein concentrate. Aquat. Liv. Resour., **11**, 239-246.

Poston, H. A (1991): Response of rainbow trout to soy lecithin, choline, and autoclave isolated soy protein. Prog. Fish-Cult., **53**, 85-90.

鈴木伸洋（1993）：海産魚類マハゼの腸管上皮細胞の微細構造．南西海区水産研究所研究報告，**26**，113-132．

田中　克（1972）：仔魚の消化管の構造と機能に関する研究一Ⅳ．摂餌にともなう腸前部および中部上皮層の脂肪の吸収．魚雑，**19**(1)，15-25．

Watanabe, T., V. Verakunpiriya, K. Watanabe, V. Kiron, and, S. Satoh (1997): Feeding of rainbow trout with non-fish meal diets. Fisheries Sci., **63**, 258-266.

Watanabe, Y. (1982): Intracellular digestion of horse-radish peroxidase by the intestinal cells of teleost larvae and juveniles. Bull. Japan. Soc. Sci. Fish., **48**, 37-42.

渡邉　武（1994）：海産魚用ドライペレットにおける代替タンパク質利用－1．新しい養魚飼料－代替タンパク質の利用－(渡邉　武 編)，恒星社厚生閣．東京．pp. 85-96．

渡辺良朗（1994）：海産魚類の初期生活史２．仔稚魚の消化吸収機構．海洋と生物，**6**(3)，191-197．

Yamamoto, T., T. Shima, H. Furuita, and N. Suzuki (2002): Influence of feeding diets with and without fish meal by hand and by self-feeders on feed intake, growth on of juvenile rainbow trout (*Oncorhynchus mykiss*). Aquaculture, **214**, 289-305.

山本剛史・鞍本裕子・古板博文・鈴木伸洋・神原　淳（2003）：大豆油粕およびコーングルテンミール主体ニジマス稚魚用無魚粉飼料の有効性．SUISANZOSHOKU，**51**(2)，211-217．

要　約

加熱処理済み大豆油粕(SBM) を主原料とした無魚粉飼料のニジマスの給与試験において認められた消化管組織の変性と大豆レシチンの添加が消化管組織の変性に与える効果について報告した．SBM 飼料のニジマスの腸管上皮細胞には脂質の代謝に関係する重要な細胞内器官とされるゴルジ体槽およびライソゾームを含む細胞小器官系（Golgi-ER-Lysosome 系）の発達が著しく悪かった．このために，粘膜上皮細胞内では脂質の消化異常による肥大した脂肪滴が充満した脂肪変性が認められ，一部の上皮が融解壊死していた．これに対して魚粉飼料と同様に，SBM 飼料に 3 % の大豆レシチンを添加した飼料のニジマスの腸管は脂肪酸とグリセリンが中性脂肪に再合成される過程に関与するとされている Golgi-ER-Lysosome 系がよく発達して脂肪変性は認められなかった．